

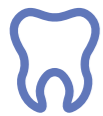OSSIX[®] Plus

резорбируемая поперечносвязанная коллагеновая
барьерная мембрана

для направленной костной (GBR) и тканевой регенерации (GTR)

datumdental



Проведено сотни тысяч процедур с применением **OSSIX® Plus**



Применяется тысячами клиницистов по всему миру



Более 110 научных публикаций

Что такое OSSIX® Plus?

OSSIX® Plus – резорбируемая коллагеновая барьерная мембрана высочайшей степени очистки (тип I) с перекрестным сшиванием коллагена в присутствии сахара (рибозы) по технологии **GLYMATRIX®**.

Из-за высокой плотности сшивания коллагена мембрана уникальна по своей устойчивости к коллагеназам, которые постоянно присутствуют в ротовой полости. При этом **OSSIX® Plus** позволяет добиться полного отделения мягких тканей от костезамещающих материалов в течение 4-6 месяцев, что способствует новообразованию кости в области дефекта.

Показания для использования OSSIX® Plus:

- » Аугментация вокруг имплантатов при одномоментной имплантации, отсроченной имплантации и поздней имплантации
- » Сохранение объема альвеолярного гребня после экстракции зуба/зубов
- » Закрытие «окна» при латеральном доступе в процедуре поднятия дна гайморовой пазухи (синус-лифтинг)
- » При периимплантите с вертикальной потерей кости вследствие инфицирования, когда может быть достигнута удовлетворительная обработка и дезинфекция поверхности имплантата
- » При устранении дефектов вокруг зубов (периапикальная хирургия и другие зубосохраняющие операции)
- » При устранении рецессии с применением техники корональносмещаемого лоскута
- » При устранении резорбции кости в зоне участка фуркации многокорневых зубов

В инструкции по применению содержится дополнительная информация о показаниях, противопоказаниях и мерах предосторожности.

Технология GLYMATRIX®

Технология **GLYMATRIX®** имитирует естественный коллагеновый цикл в человеческом организме благодаря применению природного нетоксичного сахара в качестве агента образования поперечных связей и позволяет варьировать плотность сшивания коллагена, добиваясь необходимого срока резорбции продукта (биoprogramмирование).

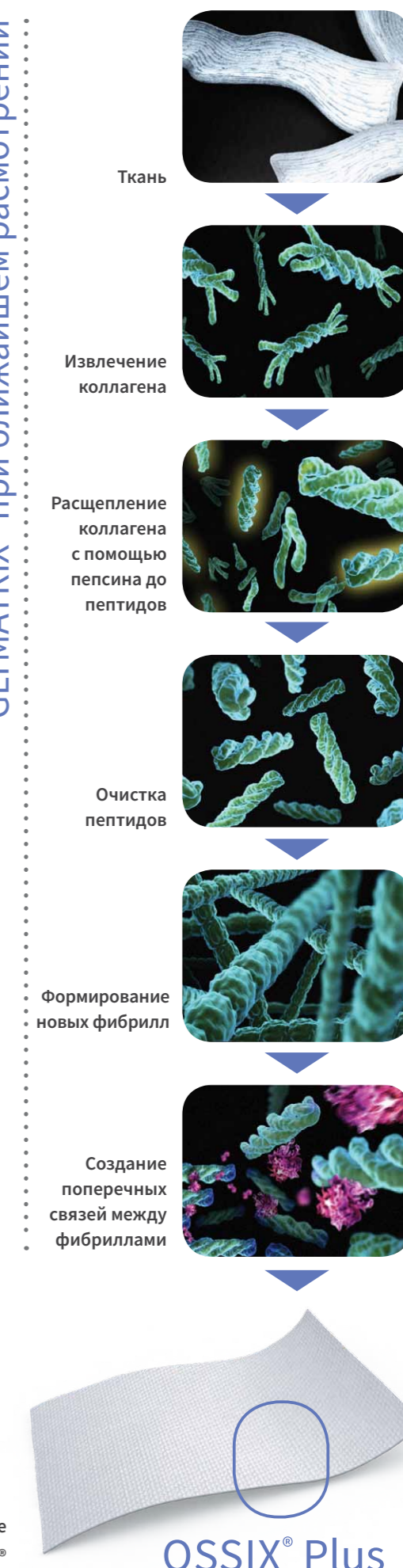
При производстве продуктов линии **OSSIX®** по технологии **GLYMATRIX®** используется коллаген I типа из свиных сухожилий. Он не содержит прионов и, соответственно, исключает риск возникновения прионных заболеваний.



Преимущества

- » **МЕМБРАНА ПОЛНОСТЬЮ ОССИФИЦИРУЕТСЯ В ТЕЧЕНИЕ 10-12 МЕСЯЦЕВ**
- » **БАРЬЕРНЫЙ ЭФФЕКТ OSSIX® PLUS СОХРАНЯЕТСЯ ДО 6 МЕСЯЦЕВ**
- » **РЕЗИСТЕНТНОСТЬ К РАСПАДУ В СЛУЧАЕ ОБНАЖЕНИЯ В ТЕЧЕНИИ 3-5 НЕДЕЛЬ**
- » **МЕМБРАНА СОХРАНЯЕТ НЕОБХОДИМЫЙ ОБЪЕМ КОСТНОЙ ТКАНИ В ОТДАЛЕННОЙ ПЕРСПЕКТИВЕ**
- » **ВЫСОКИЙ УРОВЕНЬ БИОСОВМЕСТИМОСТИ И БЕЗОПАСНОСТИ**
- » **ПРОСТОТА В ПРИМЕНЕНИИ**

GLYMATRIX® при ближайшем рассмотрении

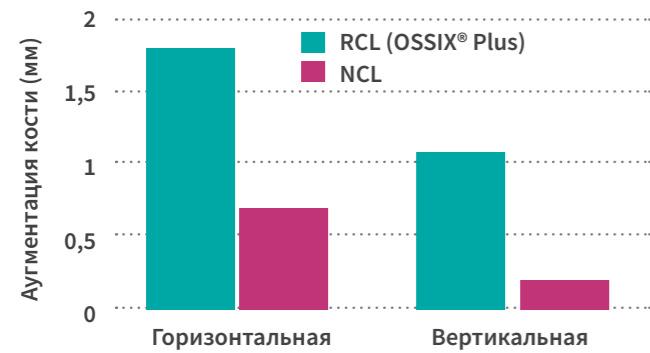


Барьерный эффект 4 – 6 месяцев

ДЛИТЕЛЬНАЯ БАРЬЕРНАЯ ФУНКЦИЯ ОБЕСПЕЧИВАЕТ УСТОЙЧИВУЮ КОСТНУЮ РЕГЕНЕРАЦИЮ

Благодаря технологии перекрестного сшивания в присутствии сахара мембрана **OSSIX® Plus** обладает длительным сроком резорбции (до 6 месяцев). При этом степень ее биосовместимости очень высока.

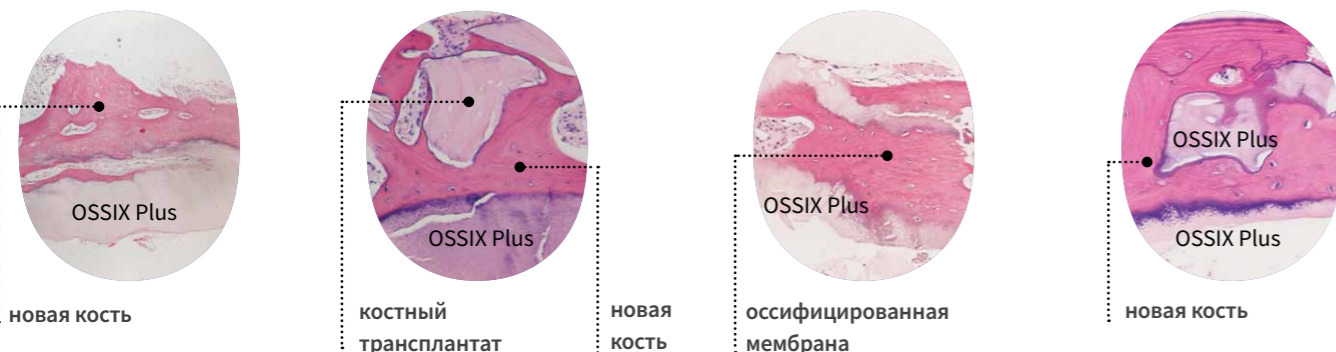
В результате своей медленной резорбции и высокой степени биосовместимости мембрана интегрируется в костную ткань (оссифицируется).¹



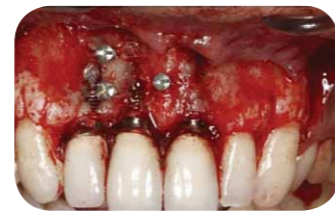По прошествии 6 месяцев аугментация кости в случае применения мембраны с перекрестным сшиванием в присутствии рибозы продемонстрировала статистическое существенное различие в приросте горизонтального и вертикального объема кости по сравнению с нативной коллагеновой мембраной

Свойства **OSSIX® Plus**, способствующие остеогенезу, получили научное обоснование в сравнительном клиническом исследовании с использованием коллагеновой мембраны без перекрестных связей (NCL = non cross-linked) и коллагеновой мембраны с перекрестным сшиванием в присутствии рибозы (RCL = ribose cross-linked). По прошествии 6 месяцев мембрана с перекрестным сшиванием в присутствии рибозы (**OSSIX® Plus**) продемонстрировала статистическое существенное различие в приросте горизонтального (1,8 vs 0,7 мм; $p=0.046$) и вертикального (1,1 vs. 0,2 мм; $p=0.035$) объема кости альвеолярного гребня по сравнению с мембраной без перекрестных связей.²

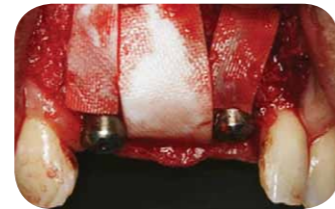На гистологических срезах человеческих образцов 4-6 мес. после операции видна оссифицированная мембрана



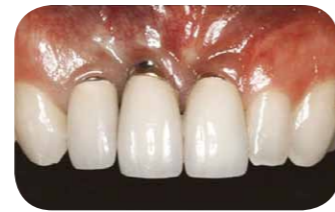Клиническая эффективность применения OSSIX® Plus в долгосрочной перспективе



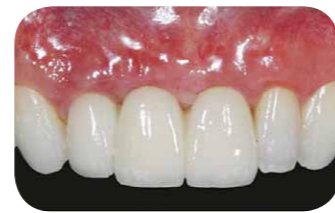Состояние перед операцией



Операция

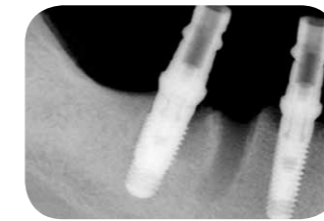


13 лет после операции

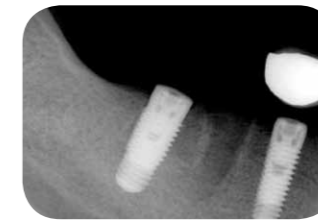

С любезного разрешения д-р. Баха Ли (США)

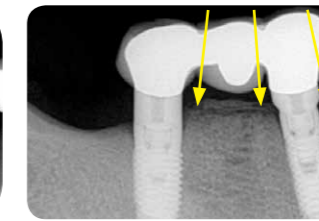
Клиническая эффективность применения мембраны OSSIX® Plus в долгосрочной перспективе



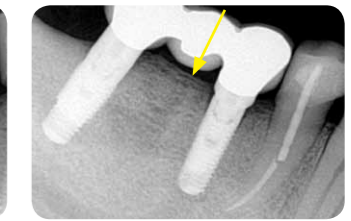
Август 2011



Январь 2012



Декабрь 2015



Август 2016

С любезного разрешения д-р. Юваля Зубери (Израиль)

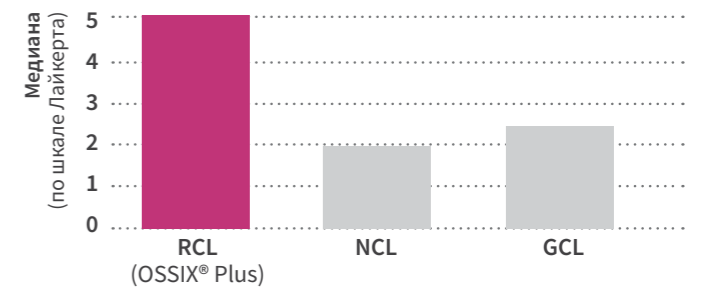
Стабильность при обнажении мембраны

ПРИ ОБНАЖЕНИИ МЕМБРАНА СОХРАНЯЕТ СВОИ БАРЬЕРНЫЕ СВОЙСТВА НА ПРОТЯЖЕНИИ 3-5 НЕДЕЛЬ И ЗАЩИЩАЕТ КОСТНЫЙ АУГМЕНТАТ ОТ ИНФИЦИРОВАНИЯ И ПОТЕРИ

Несмотря на современные операционные техники не всегда удается избежать самопроизвольного обнажения мембраны. В таких случаях широко распространены коллагеновые мембраны без перекрестных связей или мембраны с перекрестным сшиванием в присутствии химических агентов преждевременно деградируют, что приводит к неблагоприятному исходу лечения: нежелательному проникновению мягких тканей между костнозамещающим трансплантатом и принимающим ложем, к инфицированию послеоперационной области, к частичной, а – в худших случаях – к полной потере аугментата.^{2,3,4,5}

В одном из сравнительных исследований в полости рта двадцати испытуемых фиксировали 3 различных вида барьерных мембран без герметичного закрытия мембраны слизистым лоскутом. По прошествии 10 дней мембрана **OSSIX® Plus** с перекрестным сшиванием в присутствии рибозы (RCL = ribose cross-linked) осталась интактной, в то время как мембраны без перекрестных связей (NCL = non cross-linked) и мембраны с перекрестным сшиванием в присутствии химических агентов (GCL=glutaraldehyde cross-linked) наглядно демонстрировали следы деградации.³

Целостность мембран через 10 дней после имплантации



Благодаря перекрестному сшиванию в присутствии сахара (рибозы) мембрана **OSSIX® Plus** стабильна при обнажении и сохраняет свои барьерные свойства на протяжении 3–5 недель. Это уникальное качество **OSSIX® Plus** задокументировано в различных клинических исследованиях.

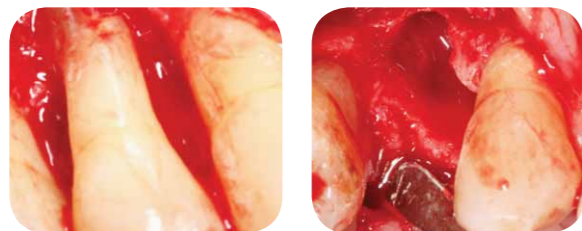Предсказуемость результата лечения

ДОКАЗАННЫЙ ВЫСОКИЙ УРОВЕНЬ БИОСОВМЕСТИМОСТИ И ПРОВЕРЕННАЯ НА ПРАКТИКЕ КЛИНИЧЕСКАЯ ЭФФЕКТИВНОСТЬ ПРИМЕНЕНИЯ МЕМБРАНЫ ДЕЛАЮТ РЕЗУЛЬТАТ ЛЕЧЕНИЯ ПРЕДСКАЗУЕМЫМ^{6,7}

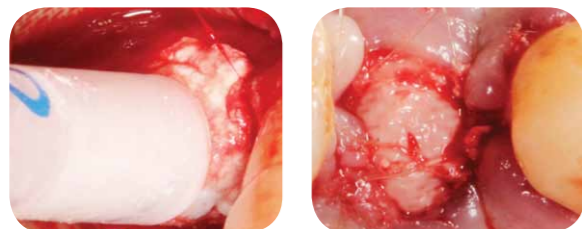
Высокий уровень биосовместимости мембраны **OSSIX® Plus** доказан в нескольких доклинических и клинических исследованиях. В исследовании in vitro с человеческими периостальными клетками при использовании различных коллагеновых мембран было доказано, что коллагеновая мембрана с перекрестным сшиванием в присутствии рибозы (**OSSIX® Plus**) обладает уровнем биосовместимости, сравнимым с коллагеновой мембраной без перекрестных связей, известной своим высоким уровнем биосовместимости.⁸

Реконструкция альвеолярного отростка в области верхнего премоляра без герметичного закрытия раны

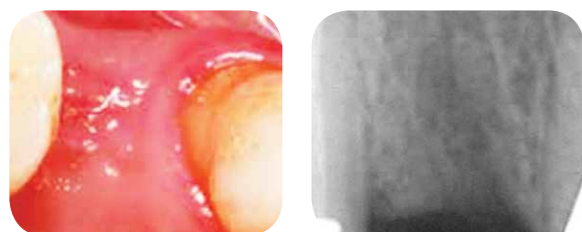
С любезного разрешения проф. Антона Фридманна (Германия)



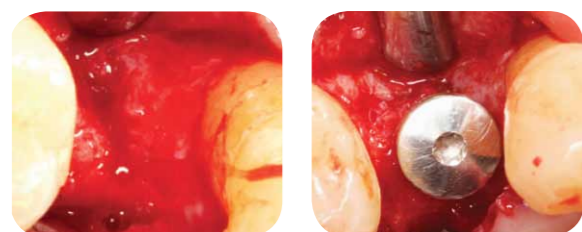
Зуб 14 56-летнего пациента не подлежит восстановлению. Объем резорбции кости стал очевиден в процессе удаления зуба (справа). Вестибулярная стенка альвеолы практически полностью отсутствует.



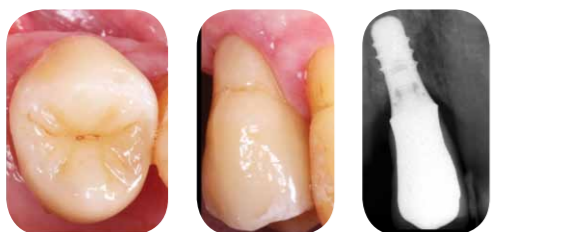Непосредственно после удаления зуба лунка была заполнена синтетическим костным цементом 3D Bond и закрыта мембраной OSSIX® Plus (слева). Мембрана зафиксирована матрацными швами без дополнительной мобилизации десневого лоскута и герметичного закрытия раны (справа).



Через 4 месяца после операции сформировалась кератинизированная десна (слева). Контрольный рентгеновский снимок показывает полное восстановление кости. Остатки костного материала не визуализируются.



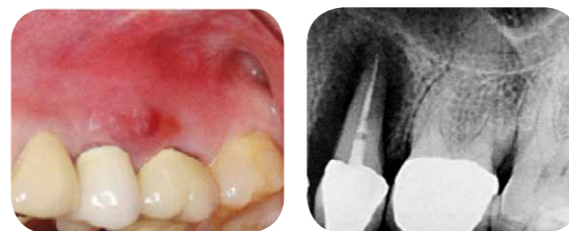Имплантация через 4 месяца после операции. При отслоении лоскута наблюдается адекватное восстановление альвеолярного гребня. Объем костной ткани достаточно для установки имплантата. Контрольный рентгеновский снимок после установки имплантата: корректные размеры кости вокруг имплантата.



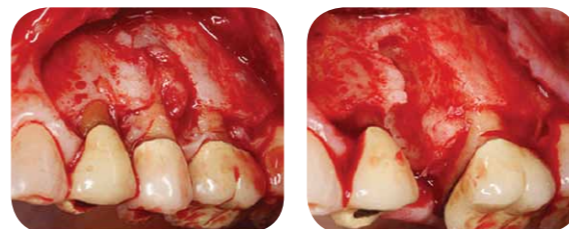
Контроль спустя 1 год после нагрузки имплантата керамической коронкой. Оптимальное состояние как мягких тканей, так и костного прикрепления.

Коррекция дефекта, вызванного вертикальной фрактурой корня зуба с апикальным периодонтитом

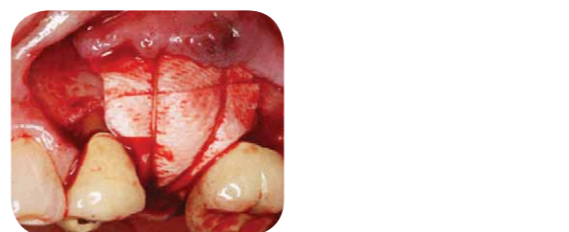С любезного разрешения др. Мэтью Файна (США)



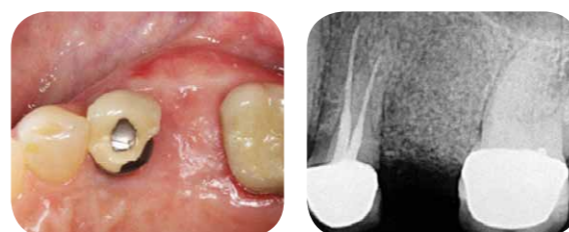
46-летняя пациентка обратилась с десневым отеком и свищем с вестибулярной стороны, связанным с зубом 25. Рентгенограмма показала резорбцию костной ткани вследствие вертикальной фрактуры корня и апикального периодонтита.



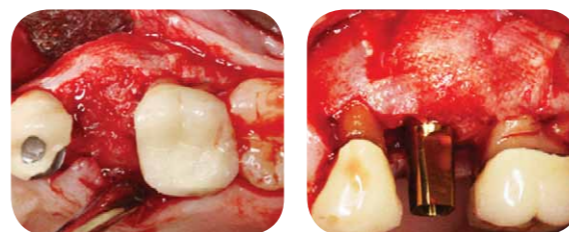После отслоения лоскута и удаления зуба было проведено тщательное удаление грануляционной ткани.



Костный дефект был заполнен лиофилизированным костным аллотрансплантатом, поверх которого была уложена мембрана OSSIX® Plus с наложением надкостничных швов поверх мембраны для стабилизации.



По прошествии 4 месяцев после операции сформировалась кератинизированная десна (слева). Контрольный рентгеновский снимок (справа) показывает полное восстановление кости.



Имплантация через 5 месяцев после операции. После отслоения лоскута наблюдается полное восстановление альвеолярного гребня. На снимке справа видны остатки мембраны, интегрированной в кость.



Научное обоснование

1. ZUBERY Y, NIR E, GOLDLUST A. (2008) Ossification of a collagen membrane cross-linked by sugar: a human case series. J Periodontol; 79(6): 1101-1107. / 2. FRIEDMANN A, GISSEL K, SOUDAN M, KLEBER BM, PITARU S, DIETRICH T. (2011) Randomized controlled trial on lateral augmentation using two collagen membranes: morphometric results on mineralized tissue compound. J Clin Periodontol; 38: 677-685. / 3. KLINGER A, ASAD R, SHAPIRA L, ZUBERY Y. (2010) In vivo degradation of collagen barrier membranes exposed to the oral cavity. Clin. Oral Impl. Res. 21, 873-876. / 4. Oh TJ, Meraw SJ, Giannobile WV, Wang HL. (2003) Comparative analysis of collagen membranes for the treatment of implant dehiscence defects. Clin Oral Implants Res 14, 80-90. /

5. Friedmann A, Gissel K, Konermann A, Götz W (2014) Tissue reactions after simultaneous alveolar ridge augmentation with biphasic calcium phosphate and implant insertion: histological and immunohistochemical evaluation in humans. Clin Oral Invest / 6. SCHEYER ET, MCGUIRE MK. (2014) Evaluation of Premature Membrane Exposure and Early Healing in Guided Bone Regeneration Peri-Implant Dehiscence and Fenestration Defects with a Slowly Resorbing Porcine Collagen Ribose Cross-Linked Membrane: A Consecutive Case Series. J Clin Adv Periodontics doi: 10.1902/cap.2014.130080. / 7. ZUBERY Y, GOLDLUST A, ALVES A, NIR E. (2007) Ossification of a novel cross-linked porcine collagen barrier in guided bone regeneration in dogs. J Periodontol; 78(1): 112-121. / 8. Warnke PH, Douglas T, Sivananthan S, Wiltfang J, Springer I, Becker ST. (2009) Tissue engineering of periosteal cell membranes in vitro. Clin. Oral Impl. Res. 20; 761-766. doi: 10.1111/j.1600-0501.2009.01709.x



OSSIX® Plus выпускается размером
15 мм x 25 мм, 25 мм x 30 мм, 30 мм x 40 мм

Видеоинструкция по
применению мембраны



ООО «Торговый Дом Приор-М»
г.Екатеринбург, ул. Маршала Жукова, 9
Тел. 8 (343) 371-00-95
e-mail: 3710095@prior-m.ru
td@prior-m.ru

Производитель

1 Bat Sheva Street | P.O. Box 6170 | Lod 7116003, Israel | +972 8 670 5400 | info@ossixdental.com | www.ossixdental.com

ООО «Медтек Эстетикс» благодарит хирурга-пародонтолога высшей категории Елену Николаевну Сидельникову за поддержку в подготовке данной брошюры